



# 磁力共振檢查 清楚照出腦部、脊椎病症

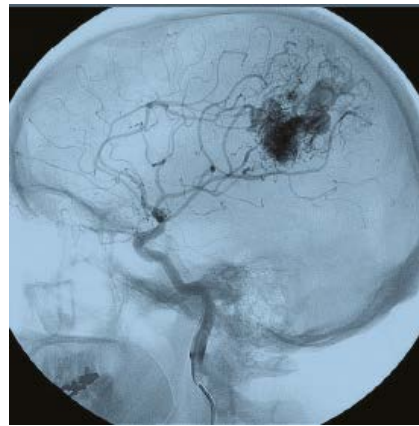人體的神經系統由腦部、脊椎、神經元、神經膠原及神經纖維組合成神經細胞網絡，十分龐大而複雜。有腦部或中樞神經疾病，常出現頭痛、頭暈、走路不穩、四肢麻痺等病徵。這期內容和讀者分享兩則真實案例，及相應的檢查與治療方法。

## 案例一：

### 腦血管瘤破裂出血以致雙腿無力

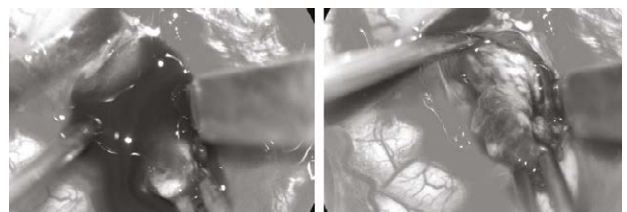
兩年前45歲的陳小姐一向有腰痠背痛的症狀，某天早上醒來她感到右腿麻痺無力，看了家庭醫生、中醫針灸及脊醫治療，花了幾個星期的時間，可是麻痺無力的症狀卻沒有改善。最後，陳小姐向神經外科醫生求助，醫生經過臨床評估後，曾建議患者進行全中樞神經系統的磁力共振檢查尋找病因。可是患者認為本身一向都會有腰酸背痛症狀，右腿麻痺無力是因為腰椎問題，因此只願意接受腰椎的磁力共振檢查。

其後的腰椎磁共振造影只顯示退化性腰椎病，只能解釋她背痛症狀，但並不能解釋右腿麻痺無力的原因。於是陳小姐接受了進一步的磁力共振檢查，但覆蓋範圍只延伸到頸椎和胸椎，可是卻未有發現。最後患者終於接受了醫生原先的全中樞神經系統磁力共振的建議，進行了剩下來的腦部及腦血管磁力共振檢查。腦部磁共振影像最終發現了病因，就是患者左邊腦部裏有一個先天的腦動靜脈畸形血管瘤，並有破裂出血的現象，血塊壓迫着左邊腦部負責控制右腿的神經，因而導致陳小姐右腿麻痺無力。



腦動靜脈畸形血管瘤 (Cerebral Arteriovenous Malformation-AVM)。

於是醫生為陳小姐進行了微創開顱手術，利用導航系統及術中持續監測腦功能系統，在顯微鏡下醫生小心翼翼地將血塊取出，為陳小姐腦部進行減壓，同時把腦動靜脈畸形血管瘤切除。手術後，患者的右腿力度回復正常，可正常行走，其後和兒子移居到澳洲生活，多年來活動如常。



神經外科醫生為患者進行開顱手術，在顯微鏡下小心翼翼地將血塊取出，同時把腦動靜脈畸形血管瘤切除。

## 案例二：椎間盤嚴重突出 兩度被誤診為腦積水

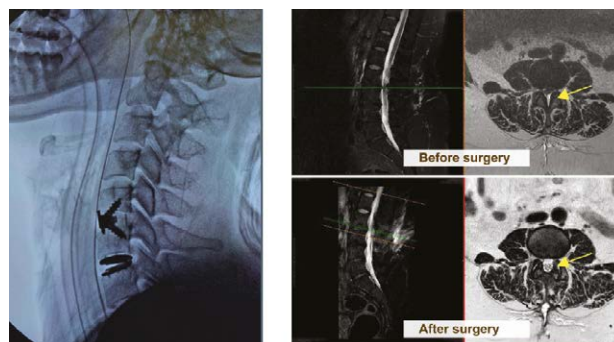五年前76歲的王先生，因走路不穩、頭暈、尿頻及記性變差，於是到私家醫院進行了腦部磁力共振檢查，並獲告知其腦部有腦積水的現象，醫生建議需要做一個腦室腹腔腦脊液引流手術，在腦部植入引流器把腦積水過多的腦脊液排出至腹腔吸收。但其後由於患者不希望在私家醫院花費，便帶同磁力共振報告到公立醫院求醫。公立醫院醫生們會診後亦認同腦積水的診斷，如是者患者便接受了腦室腹腔腦脊液引流手術。可是手術後，其因走路不穩、頭暈、尿頻及記性變差的症狀不但沒有改善，而且還比手術前更為嚴重。他只能躺在床上，每次想坐起來或站起來都感覺頭痛不已。

手術出院後回家，由於症狀沒有改善甚至變得更加嚴重，於是家人便攜同患者找另外一位私家神經外科醫生再作諮詢。經詳細閱覽患者最初的磁力共振影像後，醫生便發現其腦部實際上並沒有腦積水的狀況。醫生認為磁共振影像的腦室脹大現象是與衰老相關的輕度腦萎縮，而腦室周圍的白色斑塊影像亦只是衰老相關的長期腦部微絲血管閉塞缺血所造成的，兩項現象解釋了患者記性變差的原因。

至於其他症狀，醫生建議患者進行整個脊椎神經磁力共振檢查，以便查找其他常見的臨床病因。最後磁力共振終於確認了走路不穩、頭暈和尿頻的症狀，其實是由於患者頸椎和腰椎都有嚴重椎管狹窄病變，導致中樞神經系統嚴重受壓所致。醫生進一步解釋，由於患者實際上並沒有腦積水，不必要的腦脊液引流器就會過度地將其腦脊液從大腦引流至腹膜腔，導致他每在坐起或站立時，都會出現腦低壓性頭痛的症狀。

問題疑團明朗化後，醫生便為患者進行了三個微創手術：第一和第二個手術分別於他的頸椎和腰椎都進行了「微創椎板切除術和神經減壓術」，最後第三個手術就是把之前植入的腦脊液引流器閉塞，防止不必要的腦脊液繼續排出而導致腦低壓性頭痛症狀。

手術後一天，患者感覺到所有症狀都消失了。他很高興在病房裏以正常平穩及敏捷快速的步態到處走，感到再沒有頭暈和低壓性頭痛，尿頻的症狀也改善了，住院一天後便高興地回家去了。五年後的今天，經過長時間的腦萎縮藥物治療，他的認知功能、記憶力和分析能力都恢復了正常人的水平。



於頸椎（左圖）及腰椎（右圖）進行了「微創椎間盤切除術」。

（本文照片由彭家雄醫生提供）



腦部磁力共振造影能確診中樞神經系統（腦及脊髓）問題，掃描能為中風病人測出腦部供血不足的部位，讓醫生了解病情及做出相應治療。醫生可透過腦部磁力共振檢查，掌握患者視力問題、頭暈、癲癇發作、慢性頭痛、肌肉無力、肌肉麻木或刺痛、行為或思維改變、聽力下降、口語困難等症狀的原因。